Tratamiento de la osteítis condensante en molar: Informe de caso

Molar condensing osteitis treatment: Case report

Autores:
Moisés Eduardo Jiménez-Santibáñez(1), María Josefina Ayala-Sardúa(2), Javier de la Fuente-Hernández(3) y René García-Contreras(4)

(1) Estudiante de la Licenciatura en Odontología.
(2) Área de Endodoncia.
(3) Área de Salud Pública Bucal
(4) Área de Nanoestructuras y Biomateriales, Escuela Nacional de Estudios Superiores (ENES), Unidad León, Universidad Nacional Autónoma de México (UNAM).

Correspondencia e-mail: dentist.garcia@gmail.com/moyjimsa14@gmail.com

Recibido: 17/05/2017 – Aceptado: 25/10/2017

RESUMEN

En la actualidad, la principal causa por las que acuden los pacientes al odontólogo es el dolor dental, en donde la mayoría presenta un padecimiento pulpar o periapical irreversibles, que pueden estar asociados a factores traumáticos e irritativos. Sin embargo, pocos de ellos son asintomáticos, como la osteítis condensante que es escasamente mencionada en el ámbito de la Endodoncia; por lo tanto, el objetivo de este caso clínico es el de proporcionar información acerca de la osteítis condensante siguiendo los lineamientos internacionales de Case Report (CARE). La osteítis condensante tiene una incidencia muy baja en pacientes y se debe diagnosticar correctamente al momento de tratar este tipo de lesiones con las diferentes herramientas de diagnóstico que se conocen. En este caso, se presenta un paciente del sexo femenino de 58 años de edad con un estado prediabético, que refiere un fractura del segundo molar in-

ferior derecho, al cual radiográficamente se le encontró una lesión periapical radiopaca en la raíz distal. Se muestra la secuencia del tratamiento, el manejo clínico y la rehabilitación.
Palabras clave: Osteítis condensante, lesiones periapicales, osteosclerosis idiopática, tratamiento de conductos, osetomielítis esclorosante focal crónica, endodoncia.

ABSTRACT

At present, the main reason for patients to visit a dentist is dental pain, where most of them present a pulp or periapical irreversible condition, which may be associated with traumatic and irritative factors. However, few of them are asymptomatic as osteitis condensing that is barely mentioned in the field of endodontics. The aim of this case report is to provide information about the condensing osteitis following international Case Report (CARE) guidelines. Condensing osteitis has a very low incidence in patients and should be correctly diagnosed with the different available diagnostic tools. In this case a 58-years-old female patient, with prediabetic state, referred of a right lower second molar fracture which radiographically showed a radiopaque periapical lesion in the distal root of the molar. The sequence of treatment, clinical management and rehabilitation is presented.
Key words: Condensing osteitis, periapical lesions, idiopathic osteosclerosis, endodontic treatment, chronic focal sclerosing and endodontics.

INTRODUCCIÓN

Actualmente, las lesiones periapicales son una de las causas más frecuentes que provoca que los pacientes acudan a la consulta dental[1], ya sea por factores traumáticos e irritativos en los dientes. Weine, en 1997, encontró que aproximadamente el 90% de los pacientes que requieren un tratamiento para el dolor dental presentan un problema pulpar y/o periapcial, lo que representa un componente fundamental del trabajo de cualquier clínica odontológica. La osteítis condensante es considerada como una de las lesiones periapicales que son inflamatorias y de origen odontogénico[2]; estas lesiones se han encontrado comúnmente en radiografías de examinación como ortopantomografías, radiografías[3] y tomografías computarizadas (Cone Beam)[4] a nivel periapical. Algunos estudios han encontrado que del 4 al 7% de la población en general padecen osteítis condensante. Según un estudio realizado en Taiwán, en donde se utilizaron radiografías panorámicas, de un total de 1098 radiografías, 63 mostraron una osteítis condensante[3], lo que nos explica que es una enfermedad poco usual y que aparece en la cavidad oral. La osteítis condensante también se la conoce como osteomielitis esclerosante focal o enfermedad de Garre[2, 5-8]. Esta lesión suele ser asintomática y se la vincula a una inflamación crónica leve en el área perirradicular del diente[2, 6, 8]. También, la osteítis condensante puede estar asociada a una pulpa inflamada o necrótica en donde los microorganismos tienen una baja virulencia y la respuesta inmune del huésped es fuerte. Además, se le asocia a dientes con procesos cariosos avanzados, traumatismos, restauraciones con larga duración en boca, tratamientos de conductos previamente realizados[2, 5, 9]. Sin embargo, otros estudios sugieren que la enfermedad periodontal y la malposición dental pueden ser factores etiológicos de la enfermedad[3, 7]. La osteítis condensante tiene una alta probabilidad de aparecer en la mandíbula y sobre todo, en la zona de molares y premolares, más comúnmente en los primeros molares[3, 8-10]; puede aparecer en la cuarta y quinta década de vida y tiene una predilección por el sexo femenino. Sin embargo, existen reportes donde el sexo es indistinto en estas lesiones periapicales[7].

Radiográficamente se presenta como una imagen radiopaca bien delimitada que rodea el ápice del

diente afectado, esta puede medir entre 2-12 mm de diámetro, la lesión puede ser focal o multifocal y el ligamento periodontal puede encontrarse ensanchado[9 10], con una actividad osteoblástica importante, donde el área está compuesta por hueso denso y se asemeja a hueso compacto. Esto es el resultado de un mecanismo de defensa por parte del tejido óseo hacia una infección o irritante que afecta al diente[3, 7, 8, 10]. Histológicamente, el hueso se reemplaza por tejido conectivo fibroso y puede estar acompañado de infiltrado inflamatorio además de hueso esclerótico y hueso de remodelación[2, 3, 6]. En cuanto al diagnóstico diferencial, esta lesión es muy parecida a la osteoesclerosis idiopática, ya que también se presenta como una lesión radiopaca caracterizada por un exceso en la producción de tejido óseo, pero con una forma elíptica; su diámetro puede variar de 2-3 mm y de 1-2 cm, esta lesión tiende que estar alejada de los ápices dentales y suele aparecer en la primera y segunda década de vida[6, 7, 10]. Por lo tanto, es importante el conocimiento de este tipo de lesiones y saber cómo tratarlas pues la información que se tiene de la osteítis condensante es muy aislada. El objetivo de este caso es el de reportar el tratamiento de un paciente con osteítis condensante en la zona de molares, apegándose a los lineamientos internacionales para casos clínicos (CARE- guidelines).

CASO CLÍNICO

Información del paciente

Paciente femenino de 58 años de edad, en sus antecedentes heredofamiliares menciona, padre: cáncer de estómago y madre: diabetes mellitus. En los datos personales patológicos refirió un estado prediabético controlado mediante ejercicio físico regular. Se presentó en enero de 2017 a las clínicas odontológicas de la Escuela Nacional de Estudios Superiores (ENES), Unidad León, refiriendo sensibilidad a los cambios térmicos en el segundo molar inferior derecho. El paciente fue informado del padecimiento actual y tratamiento a realizar, la autorización se dio por medio de la firma del consentimiento informado de las clínicas odontológicas.

Hallazgos clínicos

A la exploración clínica se encontró que el segundo molar inferior derecho estaba fracturado en la parte coronal en su cara lingual por debajo del margen gingival, la paciente nos comenta que se había fracturado hacía 6 años y la restauración era de amalgama colocada 17 años atrás (Figura 1).

Evaluación del diagnóstico

Se le realizó la historia clínica de endodoncia. En los datos subjetivos se observó el molar inferior derecho con una restauración con amalgama fracturada que presentaba dolor localizado y provocado con el frío, caliente y dulce, con duración de segundos. En los datos objetivos se identificó que el segundo molar inferior derecho presentaba una fractura coronal con una previa restauración con amalgama sin exposición pulpar ni inflamación. Las pruebas de vitalidad pulpar ante el estímulo al frío (EndoIce Hygienic, Michigan, Estados Unidos) y al calor (Gutapercha Hygienic, Michigan, Estados Unidos) refirió dolor persistente inducido en comparación con un diente control (canino inferior izquierdo). Las pruebas de percusión fueron negativas a la percusión horizontal, mientras que la percusión vertical refirió un dolor leve en relación al diente control. El sondaje (Sonda Universal Carolina del Norte, Hu Friedy, Chicago, Estados Unidos) alrededor del diente no mostró la presencia de bolsas periodontales.

Hallazgos radiográficos

Se realizó la toma de radiografía con una ortopantomografía (Ortopantomógrafo Instrumentarium, Chicago, Estados Unidos) y una radiografía periapical (Placa radiográfica digital, Instrumentarium, Chicago, Estados Unidos) en la zona del diente afec-

tado (Figura 2). Se encontró que el segundo molar superior derecho tenía una lesión radiopaca alrededor de ápice distal bien delimitada, la cámara pulpar del diente se encontró estrecha al igual que los conductos, además de curvos, y el ligamento periodontal se encontraba ensanchado. En el diagnóstico pulpar se determinó una pulpitis irreversible sintomática y en el diagnóstico periapical osteítis condensante. Se indica en el plan de tratamiento una biopulpectomía convencional.

Intervención terapéutica

El tratamiento de este molar se realizó en 4 citas debido a la limitada apertura bucal del paciente, el cual terminaba en una fatiga muscular de la mandíbula, y el difícil acceso a los conductos. Se tomó una radiografía digital con la placa de fósforo (Placa radiográfica digital, Instrumentarium, Chicago, Estados Unidos) para tomar la longitud aparente de los conductos, revelando la imagen por computadora a través del Express (Equipo de revelado digital mediante software, Instrumentarium, Chicago, Estados Unidos). Las primeras medidas fueron: el conducto mesiovestibular 17,4 mm, conducto mesiolingual 17,4 y el conducto distal 17,3 mm. El tratamiento se hizo bajo anestesia local usando mepivacaína con vasoconstrictor (epinefrina) al 2% (Septodont, Lancaster, Estados Unidos), todo el tratamiento se hizo bajo aislado absoluto, iniciando con la eliminación de caries y haciendo el acceso conforme a conveniencia (Figura 3-A), usando pieza de alta velocidad (NSK,Tokio,Japón), fresa Endo Z (Jet Midwest, Kansas City, Estados Unidos) y fresa de diamante grano grueso en forma de bola (Jet Midwest, Kansas City, Estados Unidos). Se localizaron los conductos con un instrumento DG16 (Hu Friedy, Chicago, Estados Unidos) y debido a que los mismos tenían cierta calcificación, se usaron limas de endodoncia del número 8 (Dentsply Maillefer, Ballaigues,Suiza) para empezar a permear los conductos radiculares. También se utilizó EDTA (MetaBiomed, Oksan-Myeon, Corea), pues sus propiedades quelantes permitieron tener una buena permeabilidad de los conductos radiculares, ya que ablanda las paredes de dentina remanente de los conductos; como irrigante para la desinfección de los conductos se usó hipoclorito de sodio al 5,25% (Viarden, Ciudad de México, México). Se siguió trabajando con limas 10, 15, 20 hasta lima 25 (Dentsply Maillefer, Ballaigues Suiza) y se tomó radiografía digital para determinar la longitud de trabajo (Figura 3-B), pues al revelar la radiografía en computadora se encontró que la lima estaba a 0,5 del ápice. Una vez determinada la longitud real de los conductos, tomando como referencia las radiografías y la regla milimétrica, se obtuvieron las siguientes medidas: conducto mesiovestibular 19 mm, conducto mesiolingual 18,5 mm y el conducto distal 17 mm, se prepararon hasta la lima 40 excepto el conducto distal, el cuál se trabajó con una lima 35. Se usó como medicación intraconducto en las 3 primeras citas hidróxido de calcio (Viarden, Ciudad de México, México) con suero fisiológico (Fresenius Kabi, Zapopan, México), en forma muy líquida, para facilitar la entrada del medicamento intraconducto y modificar el ph del ambiente bacteriano que hay en los conductos. Después, se tomó conometría de cada uno de los conductos, se colocó en el conducto mesiovestibular un cono del número 30 (Hygienic, Michigan, Estados Unidos), al igual que el conducto mesiolingual y en el conducto distal un cono del número 40; posteriormente se tomó radiografía de conometría (Figura 3-C). Después de colocar los conos maestros se procedió a obturar los conductos usando gutaperchas y espaciadores digitales (Dentsply Maillefer, Ballaigues,Suiza) (Figura 3-D). Se usó cemento sellador Sealapex (Kavo Kerr Group, Carolina del Norte, Estados Unidos) y se recortó el excedente de la gutapercha, se tomó la radiografía final (Figura 3-E) y por último, se utilizó IRM (Dentsply Caulk, Milford Estados Unidos) como restauración provisional y para canalizarla al área de prótesis para la colocación de una corona en dicho diente. El tratamiento de conductos se inició el 12 de enero de 2017 y terminó el 16 de febrero de 2017. Se necesitó la colocación de endoposte de fibra de vidrio (Voco, Cuxhaven, Alemania) en la raíz distal y se recons-

truyó con resina (Sonicfill, Kerr, el muñon del diente (Figura 4A y 4B); se colocó la restauración de corona provisional de acrílico (MDC Dental, Jalisco, México) (Figura 5A y 5B) el 21 de febrero de 2017 para tomar impresión definitiva (Zhermack, Provincia de Rovigo, Italia) y para la obtención de modelos de estudios para prueba de núcleo de resina (Newstetic, Antioquia, Colombia) (Figura 6). El 18 de marzo de 2017 se realizó la prueba de núcleo de resina (Kavo Kerr Group, Carolina del Norte, Estados Unidos) para terminar con la colocación de la corona de E-max (Disilicato de litio, Ivoclar Vivadent, Ciudad de México, México), que fue colocada el 25 de abril de 2017 (Figura 7A y 7B).

DISCUSIÓN

En cuanto a los diferentes estudios que se mencionaron, este caso clínico tiene similitudes en cuanto a signos y síntomas más comunes propios de la osteítis condensante, lo cual nos indicó la importancia de conocer las características de dicha lesión periapical. Sin embargo, valdría la pena también estudiar la relación de la osteítis condensante con las enfermedades sistémicas en un enfoque epidemiológico, pues el paciente nos refirió un estado prediabético; aunque no presentaba la enfermedad como tal, esta aun así modifica el organismo del paciente y lo puede hacer más susceptible a cualquier tipo de infecciones[11]. Esto constituiría un factor predisponente y probablemente pueda cambiar los datos epidemiológicos que se tienen actualmente, pues varios autores difieren en cuanto a la prevalencia de este tipo de lesión periapical, desde un 1% en la población mundial hasta un 8%[3, 12, 13] En nuestro caso, se trata de una infección de baja virulencia la cual se presentó con sintomatología leve, pero al momento de accesar a la cámara pulpar se encontró una pulpa muy irritada, lugar donde el paciente presentó más molestia, tal y como aparece en otros estudios epidemiológicos e histológicos donde la osteítis condensante se presenta como una pulpa irritada o necrótica. Sin embargo, el tratamiento a seguir es la biopulpectomía o necropulpectomía según sea el estado del complejo dentinopulpar y con este tratamiento -hecho bajo el protocolo de atención- la lesión radiopaca puede desaparecer parcial o totalmente, recuperando los tejidos periapicales que se vieron afectados por la reacción del tejido óseo, como el ligamento periodontal y el hueso alveolar, donde el trabeculado óseo regresa a su normalidad[12], como en otros estudios con seguimiento de 4 años, que demuestran que la reparación fue total en el hueso. Para esto se evaluaron 49 raíces de 36 dientes[14] y a todos se le realizaron tratamiento de conductos para después evaluarlos durante el periodo de tiempo ya mencionado. Actualmente, la información sobre esta enfermedad periapical es muy escasa y antigua, por lo cual se debe profundizar más en este tema para así poder darle una mejor atención a estas lesiones, al generar buenos diagnósticos.

Conclusión

La osteítis condensante es una lesión periapical con infección de baja virulencia, en donde el sistema inmune del paciente está funcionando a la perfección para tratar de defenderse de este tipo de lesiones. No debe tomarse a la ligera este tipo de tratamientos, ya que nos encontramos con poca información acerca del tratamiento de este tipo de lesiones y también podemos encontrarnos con una pulpa dental inflamada o necrótica; de ahí la relevancia clínica de este tipo de lesiones, que aunque presentan sintomatología leve, pueden haber tejidos dañados que deben ser atendidos para evitar futuras complicaciones. En este caso, los microorganismos de baja virulencia fueron tratados para eliminar los factores etiológicos que estaban afectando al diente para poder restablecerlo, tanto estéticamente como funcionalmente, y sobre todo, para mejorar la calidad de vida del paciente.

REFERENCIAS BIBLIOGRÁFICAS

1) Bertrán Herrero G, Rosales Alonso JL. Lesiones pulpares y periapicales en la consulta de urgencia estomatológica. Clínica "Felipe Soto" 2010-2011. Revista Habanera de Ciencias Médicas. Enero-febrero 2014; 13(1): 96.
2) Mohammad Razavi S., Kiani S., Khalesi S. Periapical Lesion: A Review of clinical, radiographic and histopathologic features. Avicenna J Dent Res. July 2013; 7(1):1-7.
3) Yeh Wen H., Yang Chen Ch., Hsuan Chen P., et al. Frequency and distribution of mandibular condensing osteitis lesion in a Taiwanese population. Journal of Dental Sciences. February 2015; 10: 291-295.
4) Çağlayan F, Tozoğlu U. Incidental findings in the maxillofacial region detected by cone beam CT. Diagn Interv Radiol. June 2011; 18(2): 159-160.
5) Solanki G, Lohra N, Solanki R. Condensing osteitis: a case report. American journal of biological and pharmaceutical research. 2015; 2(1): 24.
6) Holly D, Jurkovic R, Mracna J. Condensing osteitis in oral region. Bratislavske lekarske listy. January 2009; 110(11): 713.
7) Verzak A., Celap B., Modric VE., Soric P. and Karlovic Z. The prevalence of idiopathic osteosclerosis and condensing osteitis in Zagreb population. Act Clin Croat. June 2012; 54: 573-577.
8) Altun O., Dedeoglu N., et al. Condensing osteitis lesions in Eastern anatolian turkish population. Oral surgery, oral medicine, oral radiology. May 2014; 2 (2): 17-20.
9) Farhadi F., Razavi MR., Zarandi A. Frequency and pattern of idiopathic osteosclerosis and condensing osteitis lesions in panoramic radiography of Iranian patients. Dent Res J. February 2016; 13:322-6.
10) Curé JK., Vattoth S., Shah R. Radiopaque jaw lesions. An approach to the diferential diagnosis. Neurologic/head and neck imaging. June 2012; 32(7):1909-1925.
11) Newman M, Takei H, Klokkevold P, Carranza F. Periodontología Clínica de Carranza. New York: Amolca Venezuela; 2014.
12) Green TL, Walton RE, Clark JM., et al Histologic examination of condensing osteitis in cadaver specimens. Journal of Endodontics. August 2013; 39 (8): 977-979.
13) Chazel JC, Tramini P, Valcarcel J and Pélissier B. A comparative analysis of periapical health based on historic and current data. International Endodontic Journal. October 2004; 38: 277-284.
14) Elliason S, Halvarsson C, Ljungerheimer C, Periapical condensing osteitis and endodontic treatment. Oral Surg Med Oral Pathol. February

Figura 1: Imagen clínica del segundo molar inferior derecho.

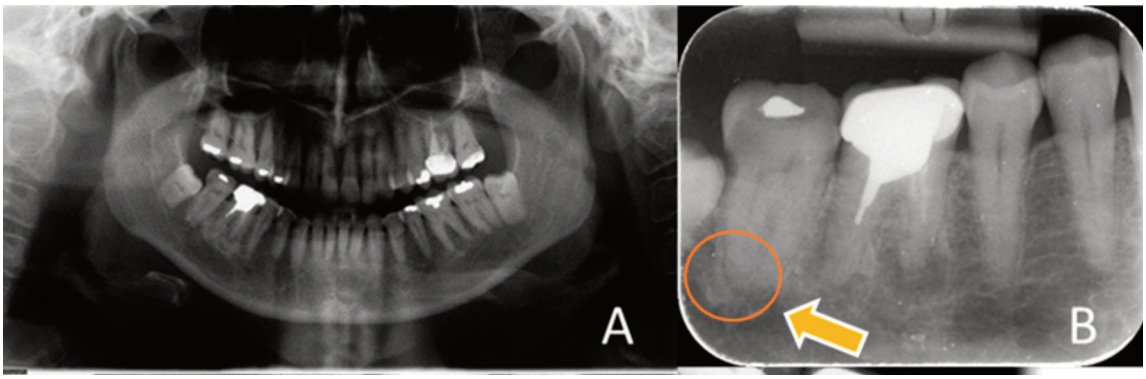

Figura 2: A) Radiografía panorámica del paciente. B) Radiografía periapical.

Figura 3 A, B, C, D, E

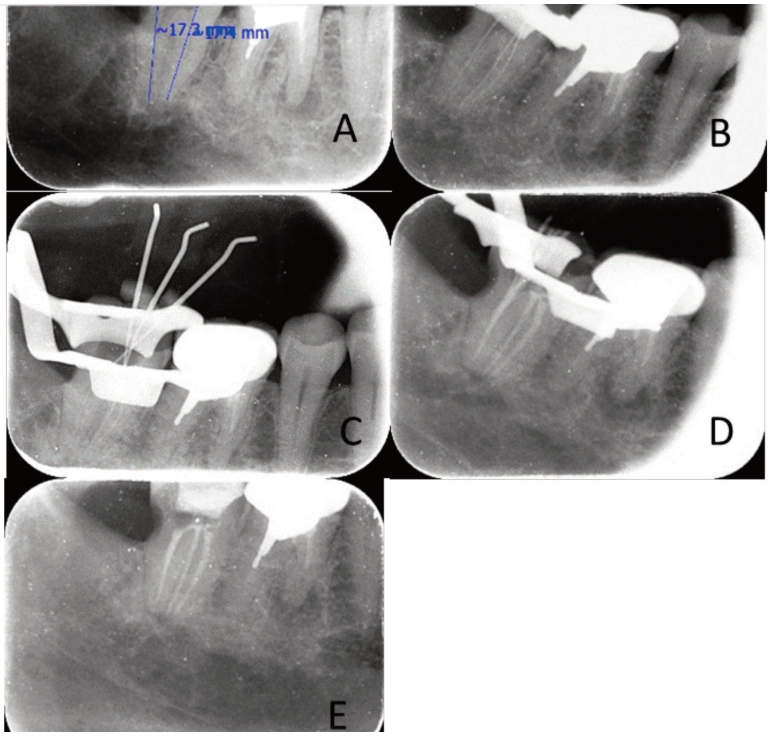

Figura 3: A) Radiografía periapical de longitud aparente de los conductos. B) Radiografía periapical de longitud real de los conductos. C) Radiografía periapical de conometría. D) Radiografía periapical de obturación de los conductos. E) Radiografía periapical de obturación final del diente.

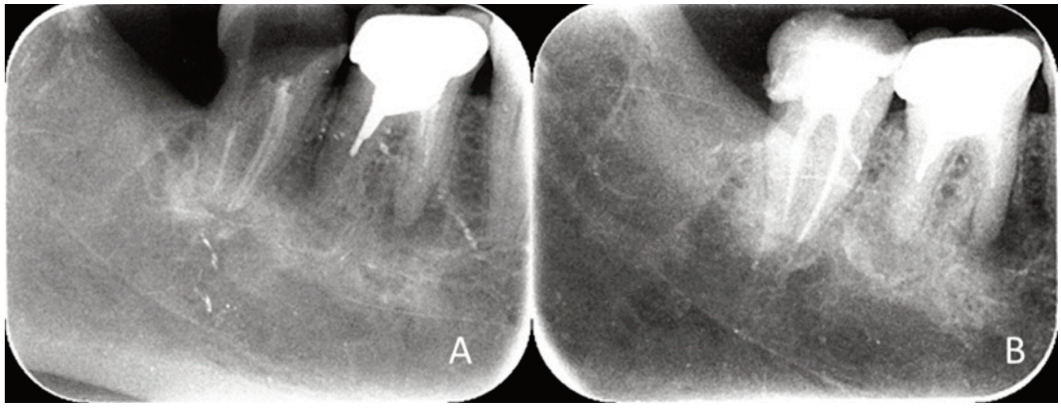

Figura 4: A) Radiografía de desobturación del conducto distal para colocación de endoposte y B) Radiografía final de colocación de endoposte con colocación de corona provisional.

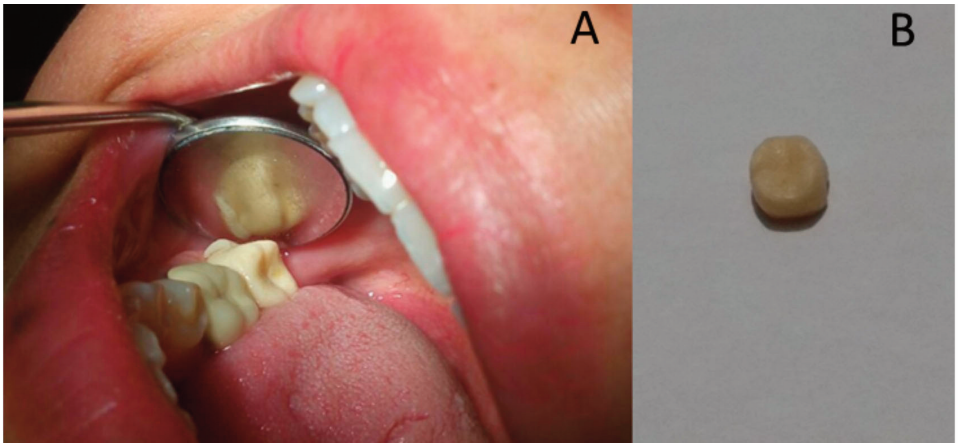

Figura 5: A) Imagen clínica de adaptación de corona provisional de acrílico y B) Corona provisional de acrílico.

Figura 6: A) Imagen de corona E-max y B) Imagen clínica de corona E-max cementada en boca.

Figura 7. Radiografía final del tratamiento.