

# Rehabilitación clínica de un defecto maxilar

## *Clinical rehabilitation of a maxillary defect*

Autores:

Viviana Noemi Dib<sup>(1)</sup>, María Andrea Baino<sup>(2)</sup> y Guillermo De Leonardi<sup>(3)</sup>

- 1) Doctora en Odontología. Profesora Asistente Cátedra de Prosthodontia Fija y Removible. Facultad de Odontología. Universidad Nacional de Córdoba.
- 2) Doctora en Odontología. Especialista Prótesis Fija, Removible e Implantes. Profesora Asistente Cátedra de Prosthodontia Fija y Removible. Facultad de Odontología. Universidad Nacional de Córdoba.
- 3) Doctor en Odontología. Especialista Prótesis Fija, Removible e Implantes. Profesor Titular Cátedra de Prosthodontia Fija y Removible. Facultad de Odontología. Universidad Nacional de Córdoba.

Correo electrónico: mabaino@hotmail.com

Recibido: 10/07/2015 – Aceptado: 25/08/2015

## RESUMEN

Las pérdidas parciales o totales del maxilar y de otros tejidos vecinos crean grandes defectos, estableciendo una comunicación entre la cavidad bucal y nasal que comprometen la función y la estética, con impacto psicológico sobre la persona afectada, limitando sus posibilidades y disminuyendo su calidad de vida. Los defectos en la región maxilofacial pueden tener orígenes congénitos y adquiridos (traumáticos, oncológicos, patológicos u otros). La mayoría de los defectos maxilares tienen origen oncológico. El

tratamiento quirúrgico de los tumores del maxilar, seno y fosas nasales deja como secuela una pérdida de tejido de diferente magnitud. Las personas que han padecido este tipo de tratamiento quirúrgico deben ser rehabilitadas con una prótesis obturatriz. El objetivo de este trabajo fue presentar el caso clínico de una paciente con defecto maxilar de origen oncológico y rehabilitada con una prótesis obturatriz completa definitiva con bulbo obturador rígido, hueco.

**Palabras claves:** rehabilitación, defecto maxilar, prótesis, obturador.

## ABSTRACT

Partial or total loss of maxilla and other neighboring tissues creates big defects establishing a communication between buccal and nasal cavity endangering the function and esthetic with a psychological impact on the patient, limiting his/her possibilities and reducing the quality of life. Defects on the maxillofacial region may be of congenital origin or acquired (traumatic, cancer, pathological or others). Most of maxillary defects have an oncological origin. Surgical treatment of tumours in the maxilla, sinus, and nasal cavity has as consequence a loss of tissue of different magnitudes. People who have undergone surgical treatment must be rehabilitated with an obturator prosthesis. The aim of this article was to present a clinical case of a patient with maxillary defect of oncological origin and rehabilitated with a complete and definitive obturator prosthesis with a rigid, hollow shutter bulb.

**Keys words:** rehabilitation, maxillary defect, prosthesis, obturator

## INTRODUCCIÓN

La prótesis bucomaxilofacial es la técnica que se encarga de rehabilitar personas que carecen de parte de sus estructuras faciales o bucales debido a defectos congénitos, traumatismos o extirpación de tumores <sup>(1, 2,3)</sup>.

Las pérdidas parciales o totales del maxilar y de otros tejidos vecinos crean grandes defectos, estableciendo una comunicación entre la cavidad bucal y nasal que comprometen la función y estética con impacto psicológico sobre la persona afectada, que limitan sus posibilidades y disminuyen su calidad de vida <sup>(4, 5, 6, 7)</sup>.

Los defectos que se presentan en la región maxilofacial pueden tener orígenes congénitos y

adquiridos, los cuales a su vez pueden ser traumáticos (heridas de bala, accidentes de tránsito, etc.), oncológicos, patológicos u otros. Dentro de los defectos congénitos se incluyen los pacientes fisurados que no han sido rehabilitados quirúrgicamente <sup>(7)</sup>.

La mayoría de los defectos del maxilar tienen origen oncológico, siendo secuelas de la extirpación de tumores del maxilar, seno y fosas nasales que producen una comunicación con las cavidades aéreas vecinas, lo que trae aparejado problemas funcionales, principalmente en lo que respecta a fonación, masticación y deglución. En algunas de estas funciones la alteración es solo cualitativa, pero en lo que respecta a deglución, es riesgosa pues el bolo alimenticio puede transitar equivocadamente hacia las vías aéreas y obstruirlas con riesgo de asfixia. Cuanto mayor sea el volumen del defecto, más difícil resulta lograr el cierre de la comunicación <sup>(1,8)</sup>. Por ello, las personas que han padecido este tipo de tratamiento deben ser rehabilitadas con una prótesis obturatriz. La podemos definir como “la aparatología protésica capaz de cerrar la comunicación que se crea entre dos cavidades, contribuyendo a rehabilitar funciones como masticación, deglución, fonación y succión; sirviendo además de soporte a los tejidos, contribuyendo a restablecer el contorno y la estética facial” <sup>(7)</sup>.

La prótesis obturatriz consta de dos partes <sup>(1,7,9,10)</sup>:

- El bulbo obturador: cierra la comunicación o defecto creados por la cirugía.
- La placa: cubre la bóveda palatina, sirve de asiento al bulbo obturador, restaura el contorno del paladar, repone el volumen del reborde alveolar faltante y los dientes ausentes para restablecer la oclusión.

La prótesis obturatriz -según el momento de su confección- se clasifica en:

- a. **Prótesis inmediata o quirúrgica:** Es aquella que se coloca en el momento de la cirugía con

fijación alámbrica transmaxilar y taponamiento con gasa yodoforada dejándola en la cavidad por 7 ó 15 días. Puede confeccionarse con o sin dientes, plana o con bulbo obturador. Se rebasará con acondicionadores de tejidos o siliconas siguiendo el proceso de cicatrización.

- b. **Prótesis de emergencia:** Se confecciona cuando el paciente ha sido intervenido quirúrgicamente con anterioridad a la consulta presentando el defecto buconasal y utilizando sonda nasogástrica. Se realiza una placa obturatriz plana sin dientes para cerrar la comunicación creada, permitiendo el retiro de la sonda y de esta manera permitir la alimentación de forma habitual.
- c. **Prótesis de transición:** Es aquella que se modifica después de un período de uso de las prótesis anteriores (inmediata y emergencia), en espera de la cicatrización, reduciendo el diámetro del bulbo obturador o rebasando la misma.
- d. **Prótesis definitiva:** Se confecciona cuando se alcanzó la estabilidad cicatrizal de los tejidos y en caso de lesiones de origen oncológico, cuando la patología se encuentre controlada. Una prótesis obturatriz definitiva *nunca es definitiva*, porque las condiciones bucales varían permanentemente, exigiendo la realización de rebasados y a veces, la confección de nuevas prótesis.

El bulbo obturador de acuerdo al material de confección puede ser:

1. **Rígido:** Incorporado a la base de la prótesis, obtura fisuras pequeñas y grandes, es hueco para ser más liviano y al ser de acrílico es más higiénico.
2. **Flexible:** Utilizado en comunicaciones muy grandes y retentivas. Se confecciona el bulbo obturador primero y se une mecánicamente a la placa obturatriz. Construido en silicona,

resulta menos higiénico al ser atacado por hongos lo que limita su vida útil.

3. **Colector:** Obtura grandes defectos, incorporado a la base de la placa, abierto en su porción superior. Permite fácilmente la higiene en caso de secreciones.

En los defectos, secuelas de la extirpación de tumores, la comunicación sirve de anclaje mecánico para que la prótesis obturatriz busque retención en ella y asegurar una estabilidad protésica satisfactoria. Además, el uso de implantes óseo integrados puede resultar un recurso adicional para obtener retención efectiva y en consecuencia, un cierre hermético de la comunicación.

Se presenta el caso clínico de una paciente con defecto maxilar de origen oncológico, rehabilitada con una prótesis obturatriz completa definitiva con bulbo obturador rígido, hueco.

## CASO CLÍNICO

Se presentó a la consulta una paciente de sexo femenino de 57 años de edad que concurrió a la cátedra de Protopodencia IV "A" de la Facultad de Odontología de la Universidad Nacional de Córdoba, con el propósito de recambiar sus prótesis. Al realizar la historia clínica presentó en su estado general gastritis medicada, artrosis tratada y estado psicológico compensado bajo tratamiento médico.

Antecedentes de enfermedad actual: En el año 1994 presentó en el sector maxilar superior izquierdo granuloma a células gigantes por lo cual fue operada. Posteriormente fue intervenida quirúrgicamente en el año 2009, por tumor mucoepidermoide en el mismo sector. Previo a la cirugía recibió tratamiento radiante y quimioterapia con platino, al no revertir el caso fue a rescate quirúrgico. Asiste a controles periódicos cada 6 meses.

Al examen extrabucal se observó asimetría facial

con hundimiento de la hemicara izquierda y bolsa palpebral, desviación de la comisura labial, labio superior hipotónico con cicatriz en la línea media, consecuencia de la cirugía maxilofacial y trismus con apertura bucal disminuida (Foto 1).

Al examen intrabucal se presentó desdentada completa superior e inferior, hemimaxilectomizada sector izquierdo con defecto de origen oncológico, consecuencia de la extirpación quirúrgica de un tumor mucoepidermoide, con supuración nasal permanente y quiste en la garganta (Foto 2). En el maxilar superior sector derecho se evaluó el remanente óseo y el ancho de la tabla ósea fue de aproximadamente 3 mm, situación corroborada en mapeo óseo.

Al examen radiográfico se observó defecto maxilar izquierdo con comunicación con fosas nasales y seno maxilar derecho muy neumatizado y presidente, con escaso remanente óseo en altura (Foto 3).

### Procedimiento clínico

Una vez realizado el diagnóstico clínico y radiográfico se estableció el plan de tratamiento para la confección de una prótesis completa obturatriz superior y una completa convencional inferior, ya que dada la situación ósea antes mencionada no se pudieron colocar implantes, dado que se necesitaba técnica de regeneración ósea previa y estaba contraindicada porque la paciente había sido sometida a terapia radiante y quimioterapia, encontrándose por ello bajo estricto control médico.

Se realizó la toma de impresiones preliminares con alginato (Cavex CA37, Holanda), utilizando cubetas de stock para maxilares desdentados, teniendo la precaución de colocar una gasa sobre el volumen del material de impresión que enfrenta el defecto para evitar el exceso hacia las fosas nasales o el seno maxilar<sup>(1)</sup>. Sobre los modelos obtenidos se fabricaron cubetas individuales de acrílico

autopolimerizable (Subiton, Argentina), teniendo la precaución de que en la zona de la comunicación la cubeta penetrara dentro del defecto (Foto 4). Considerando las anfractuosidades del defecto se realizó la impresión definitiva con hidrocoloide reversible (Alginato Cavex CA37, Holanda), por ser un material con buena fidelidad de copia con elasticidad suficiente para sortear zonas retentivas sin deformarse (Foto 5).

Para la toma de las relaciones intermaxilares se colocaron placas de registro superior e inferior con rodets de mordida de cera, comprobando la adaptación y estabilidad de las mismas en boca. La placa superior penetró en el defecto para dar más retención y estabilidad en el momento de la toma del registro y debió sostenerse con ambos dedos índice para mantenerla en posición en el momento del registro y su comprobación, evitando así la inoclusión en el lado del defecto y lograr el registro de la dimensión vertical oclusiva adecuada. La altura del rodete superior se comprobó dejando 1,2 mm de exposición de labio en reposo, la determinación del plano oclusal superior se determinó con platina de Fox teniendo en cuenta la línea bipupilar y el plano de camper. Se adaptó el plano inferior según el superior. Se determinó la dimensión vertical, teniendo en cuenta que la distancia entre la comisura labial y la pupila fuera igual a la distancia entre la base de la nariz y base del mentón, y además que el perfil facial del rodete diera soporte al labio superior, especialmente en el lado del defecto donde hubo que agregar cera. Se delimitó la zona de *post damming*, marcado de las líneas de referencia (línea media, línea de la sonrisa, línea intercanina) y selección de los dientes (Fotos 6 y 7). Se realizó el montaje en articulador y enfilado de los dientes de acuerdo al color, forma y tamaño seleccionados. En la prueba del enfilado se verificó la oclusión, articulación dentaria, estética, contorno y plenitud facial (Foto 8). La adaptación del bulbo obturador y de la base, el contorno facial, el chequeo del *post damming* y la fonación son elementos a

tener en cuenta para obtener finalmente una rehabilitación funcional y estética <sup>(1)</sup>. Posteriormente, se envió la prótesis al laboratorio para su mutado. La prótesis obturatriz debe tener la misma extensión que una prótesis convencional con sellado periférico y bordes funcionales, buscando la compresión del *post damming* y el obturador estar ubicado en la cara interna de la base, frente al defecto.

### Procedimiento de laboratorio

La técnica para la confección de la prótesis obturatriz fue la convencional utilizada para prótesis completa de acrílico, la única diferencia radicó en la confección del bulbo obturador hueco <sup>(11-13)</sup>. Para comenzar, se ubicó la prótesis enfilada en mufla que contenía yeso taller (Foto 9), una vez endurecido el yeso se pinceló con separador y colocó la contramufla. Se llevó a brida o prensa y una vez fraguado el yeso se realizó el descerado y apertura de la mufla y contramufla (Foto 10). Posteriormente, se limpiaron los excesos de placa base en el modelo de la mufla que contenía los dientes y cera. Se realizaron retenciones en los dientes y se colocó separador esperando su secado. Se preparó acrílico rosa termopolimerizable (ProtoQuick, Subiton, Argentina), y realizó el prensado definitivo (Foto 11), procediéndose a la cocción en polimerizadora durante 40 minutos.

Para conformar el bulbo obturador hueco, una vez terminada la prótesis a la altura de la oquedad del obturador sobre la superficie pulida del paladar se colocó silicona (de laboratorio) de alta densidad (masillosa) y se cubrió la zona con acrílico, el cual se adaptó para conformar la concavidad palatina de la prótesis quedando esta como una prótesis convencional; posteriormente, se llevó la prótesis a cocción. Luego, se realizó una perforación en la parte superior interna del obturador para retirar la silicona masillosa, quedando de esta manera conformado el obturador hueco, liviano y pulido en su interior (Foto 12). Se cerró la perforación con

acrílico, quedando de esta manera la prótesis terminada con un bulbo obturador hueco (Foto 13).

La prótesis rehabilitó la estética facial, la función obturatriz y oclusal y de esta manera el rostro recuperó su simetría (Foto 14).

## DISCUSION

Las resecciones parciales o totales del maxilar crean grandes defectos bucales que influyen psicológica, funcional y estéticamente en los pacientes portadores de esta patología <sup>(1,7)</sup>.

La pérdida de sustancia ósea y muscular, producto de la exéresis de tumores maxilares, altera las funciones allí involucradas y deja secuelas de acuerdo a la localización del tumor, la extensión de la resección, el tipo de reconstrucción, el grado de movilidad de las estructuras remanentes y la capacidad de adaptación del individuo <sup>(14)</sup>. Si bien el tratamiento de este tipo de tumores ofrece una cura clínica, es necesaria la rehabilitación protética del paciente para insertarlo a la vida social.

La prótesis obturatriz permite al paciente restablecer funciones de deglución, fonación, masticación y respiración. Puede llegar a tener gran volumen y por ello si es rígida, deberá ser hueca para ser liviana <sup>(1)</sup>.

En este caso clínico, teniendo en cuenta la extensión del defecto y al tratarse de un maxilar desdentado completo, se optó por la confección de una prótesis obturatriz con bulbo obturador rígido hueco, de acuerdo a lo descrito por otros autores en la literatura <sup>(1,7,12)</sup>. Este obturador tiene la ventaja - desde el punto de vista higiénico-, de que el mantenimiento es más fácil comparado con el obturador flexible, ya que al ser este último de material siliconado tienen una vida útil más corta que la de la base de la prótesis y, por lo tanto, requiere reemplazo más frecuente <sup>(1)</sup>.

Coincidimos con otros autores <sup>(1,7,10,15)</sup> que tanto se

confeccione un obturador rígido como uno flexible, será necesario el rebasado periódico cuando la prótesis pierda el ajuste inicial debido a las modificaciones que va sufriendo el terreno. Una prótesis obturatriz definitiva nunca “es definitiva”, porque las condiciones bucales están variando constantemente y la prótesis también se altera con el tiempo. La retención y estabilidad de la prótesis se ven comprometidas cuando el defecto es muy grande y más aún si el otro maxilar es desdentado.

## CONCLUSIONES

Es fundamental el análisis de cada situación clínica (examen clínico y radiográfico), que evalúe el terreno protético, cantidad y calidad ósea del tejido remanente, tipo y tamaño del defecto, comunicación, secuelas de la extirpación de tumores para poder plantear las posibilidades terapéuticas adecuadas.

Un requisito para el éxito en prótesis obturatriz es que el obturador debe brindar soporte, retención y estabilidad; estas últimas se ven comprometidas cuando el defecto es grande y más complicado aún si el maxilar antagonista es desdentado.

## AGRADECIMIENTOS

Al Sr. **Marcelo López**, técnico de laboratorio en prótesis dental, por su valiosa contribución y participación en la realización de los aparatos protéticos.

## REFERENCIAS BIBLIOGRÁFICAS

1. Jankielewics Isabel y coautores. Prótesis Buco Máxilo Facial. Editorial Quintessence, S.L, Barcelona, 2003.
2. Colectivo de autores. Procederes básicos clínicos en Prótesis Bucomaxilofacial. Editorial CIMEQ. La Habana. Cuba.2008
3. Colectivo de autores. Procederes básicos clínicos-asistenciales en Prótesis Bucomaxilofacial. Editorial CIMEQ. La Habana. Cuba. 2008.
4. Pomar P et al. Maxillectome et Rehabilitation Prothetique: Proposition d'une nouvelle classification. Article on line PMF aeos-aos.eu. Avril 2007.
5. Depprich C, Nanjos D, Ommerborn U, Meyer N R, Kubler, Handschel J. Evaluation of the quality of life of patients with maxilofacial defects after prosthodontic therapy with obturator prostheses. Int J Oral Maxillofac Surg 2011; 40:71-9.
6. Lethaus B, Lie N, De beer F, Kessler P, De baat C, & Verdonck H W. Surgical and prosthetic reconsiderations in patients with maxillectomy. J Oral Rehabil 2010, 37:138-42.
7. Colectivo de autores. Procedimientos básicos en la rehabilitación de los defectos maxilares. Editorial CIMEQ. La Habana. Cuba. 2013.
8. Coelho Golato M, Alves Pesqueira A, Ramos Da Silva C, Gennari Filho H, Micheline Dos Santos D. Patients satisfaction with maxilofacial prostheses. Literature review. Journal of Plastic Reconstructive & Aesthetic Surgery. 2009; 62:175-180.
9. Aramany, MA. Basic principles of obturator design for partially edentulous patients. Part I: Classification. J Prosthet Dent. 1078; 40:554-7.
10. Aramany, MA. Basic principles of obturator design for partially edentulous patients. Part II: Design principles. J. Prosthet. Dent. 86:562-8,2001.
11. Vidulich De Rezende JR, Piras de Oliveira, JA, Brito e Dias R. Prótese Buco-Maxilo-Facial: conceitos básicos e práticas de laboratorio. Ed. Sarvier, Sao Paulo, Brasil. 1986.
12. Colectivo de autores. Procederes Básicos de Laboratorio en Prótesis Bucomaxilofacial. Ed. CIMEQ. La Habana. Cuba. 2008.
13. Beumer J, Curtis TA, Marunick MT. Maxillofacial Rehabilitation. Prosthodontics and surgical considerations. Ishiyaku Euro America, Inc Publishers. USA. 19.
14. Da Silva Martins N, Carrara de Angelis E, Barbosa Furia C, Brandao A. Orientacao fonoaudiológica pré e pós-operatoria nos tumores da cavidade oral. Colletânea Symposium Série Medicina & Saude.
15. Paprocki GL, Jacob RF, Kramer DC. Seal integrity of hollow bulb obturators. Int J Prosthodont. 1990; 3:457.

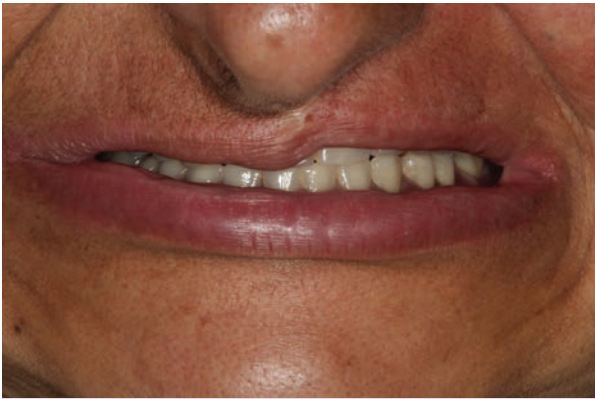

Foto1: Vista previa mordida.

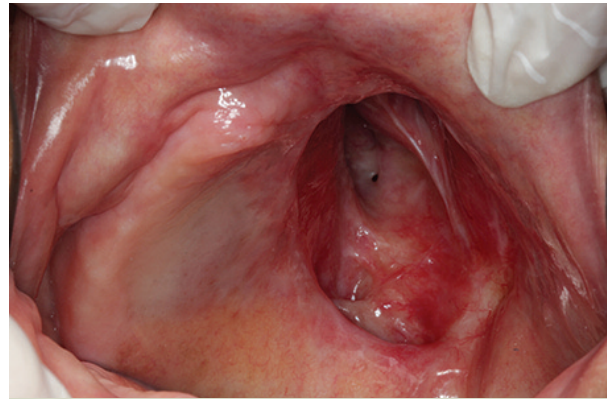


Foto 2: Defecto maxilar.

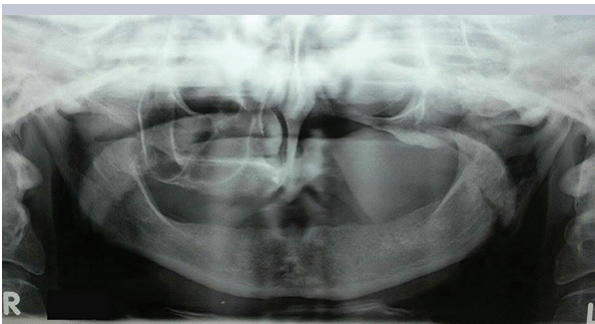

Foto 3: Rx. ortopantomografía previa.



Foto 4: Modelo primario y cubeta individual.

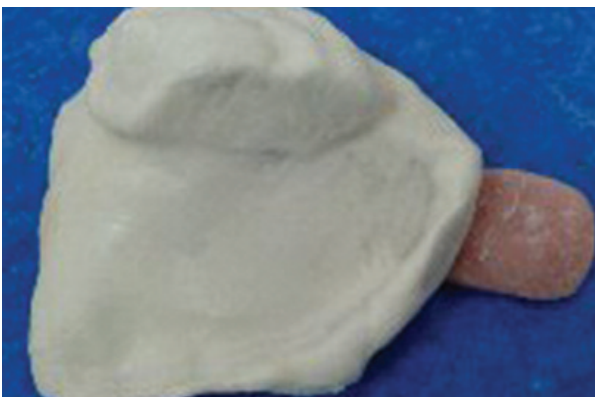


Foto 5: Impresión definitiva.

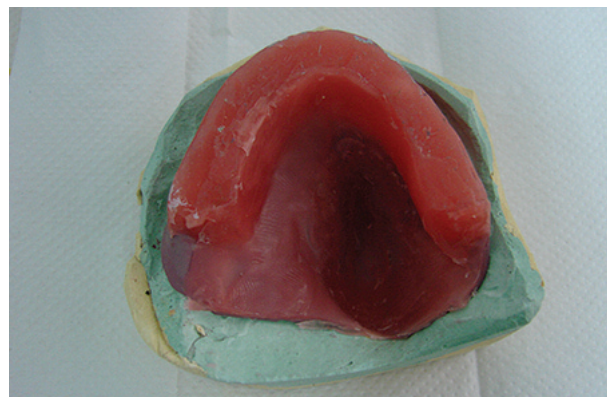


Foto 6: Modelo definitivo y rodete de mordida.

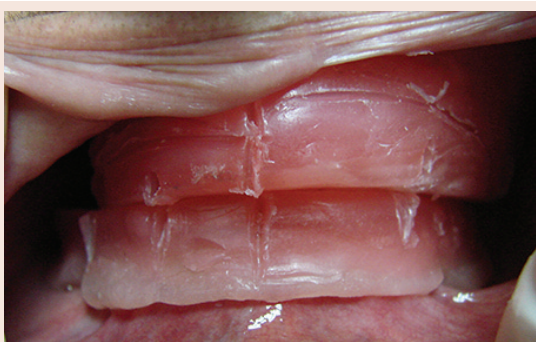

Foto 7: Registros intermaxilares.

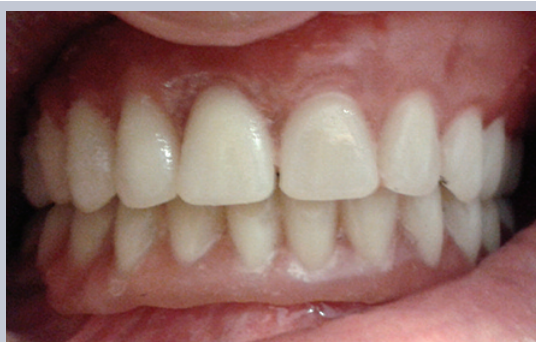

Foto 8: Prueba del enfilado.

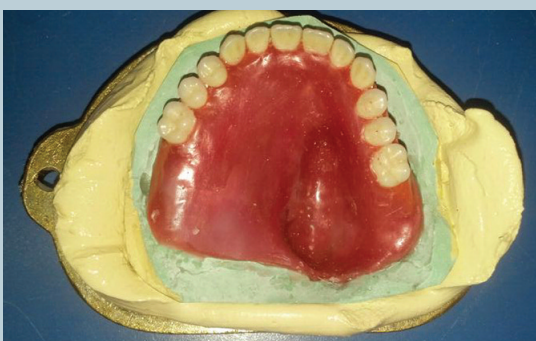

Foto 9: Prótesis en mufla.



Foto 10: Modelos en mufla y contramufla.

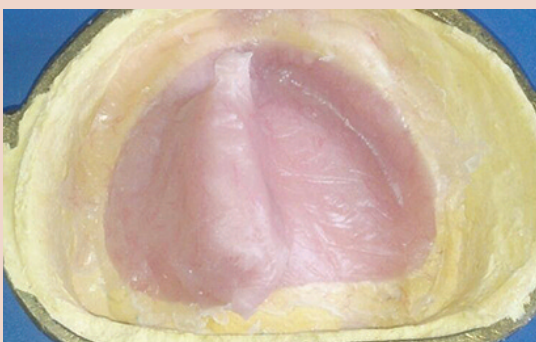


Foto 11: Prensado final.

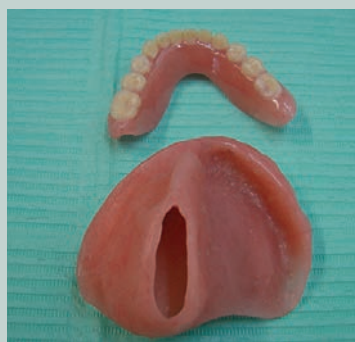

Foto 12: Prótesis terminadas.

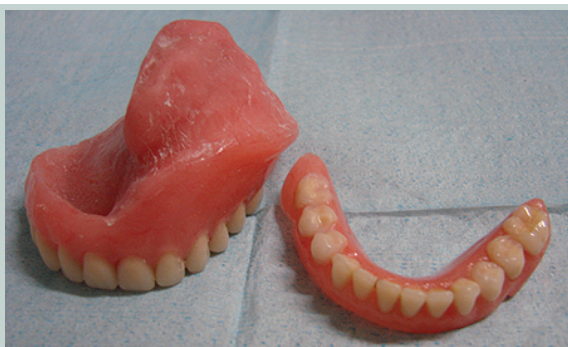

Foto 13: Prótesis terminadas.

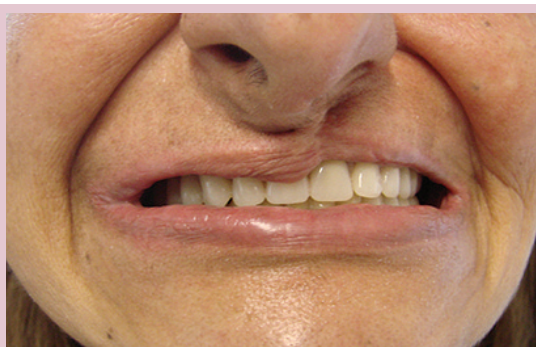

Foto 14: Vista final: Mordida.